

MAMMAKARZINOMSCREENING

Zusätzlicher Ultraschall bei dichter Brust gefordert

Die Mammasonographie mit hochauflösender Technik kann – in geübten Händen – systematisch angewandt die **Detektion von Brustkrebs um circa 30 Prozent verbessern. Vorteile bietet der Schall speziell bei dichten Brüsten.**

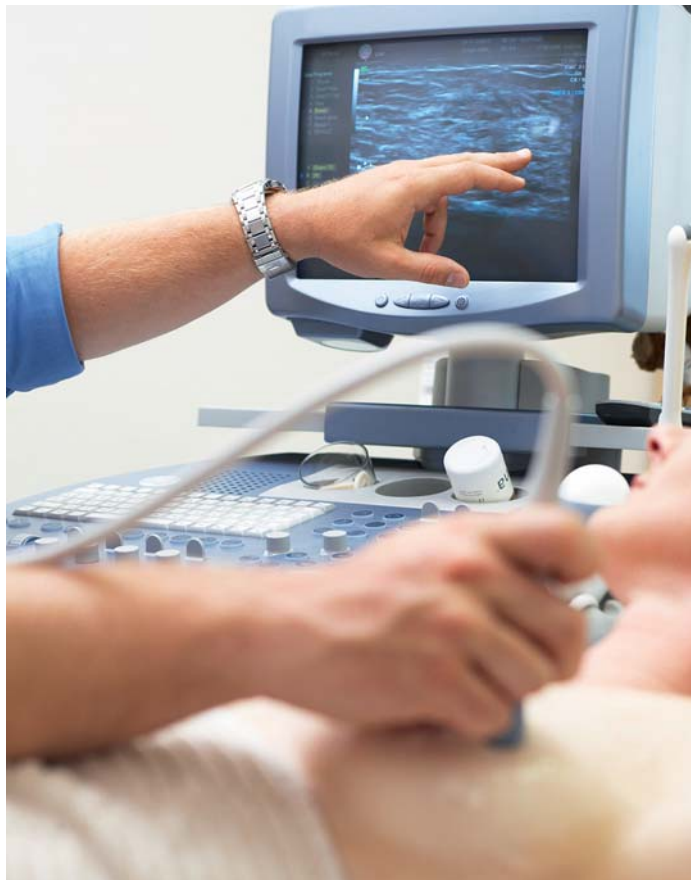


Foto: mauritius images

Brustkrebsfrüherkennung durch Ultraschall gehört zu den individuellen Gesundheitsleistungen („IGeL“), sie wird deshalb von Kritikern als unnötig eingestuft.

Das **Mammographiescreening** ist wichtig zur Früherkennung, löst aber nicht alle Probleme. Bei Frauen mit dichtem Brustgewebe ist die Sensitivität der Methode deutlich vermindert bei gleichzeitig gesteigertem Brustkrebsrisiko: **Frauen mit einer mammographisch sehr dichten Brust (ACR 4) haben eine fünffach höhere Brustkrebswahrscheinlichkeit** und sind deshalb als Gruppe mit erhöhtem Risiko einzustufen. Speziell Intervallkarzinome sind bei sehr dichtem Brustgewebe um den Faktor 18 erhöht.

Prof. Dr. med. Eberhard Merz (Frankfurt am Main) und sein Kollege Prof. Dr. med. Helmut Madjar (Wiesbaden) fordern deshalb eine verbindliche Dichtebefundung beim Mammographiescreening. Bisher wird der Schall nur bei mammographisch verdächtigen Befunden eingesetzt, die Dichte aber nicht berücksichtigt. Beim 34. Dreiländertreffen der Deutschen, Österreicherischen und Schweizerischen Gesellschaft für Ultraschall in der Medizin in Mainz waren sich beide zudem einig, die Sonographie zusätzlich Frauen ab 40 Jahren anzubieten.

Etwa ein Viertel der Mammakarzinome tritt bei Frauen zwischen 40 und 49 Jahren auf – unterhalb der Altersgrenze für das Screening. Zwar soll die Mammographie in dieser Gruppe nach schwedischen Untersuchungen auch hilfreich sein, ganz überwiegend wird der Nutzen jedoch als zu gering eingestuft. **Denn mehr als die Hälfte der unter 50-Jährigen weisen ein heterogen dichtes oder sehr dichtes Brustparenchym auf. Aber auch für circa ein Drittel der Frauen im Screeningalter ist die alleinige Mammographie aus diesem Grund nicht optimal.** Die Sensitivität der Methode sinke dann auf unter 50 Prozent, erklärt Madjar.

Der Ultraschall – ursprünglich zur Differenzierung zwischen zystischen und soliden Raumforderungen eingesetzt – **hat sich technisch so weit entwickelt, dass er die diagnostischen Probleme der Mammographie bei dichter Brust lösen kann.** Per hochauflösendem Schall seien zusätzlich drei bis vier Karzinome pro 1 000 Frauen mit unauffälligem klinischem und mammographischem Befund zu detektieren, zitiert Madjar US-Studien mit mehr als 20 000 Fallzahlen. Die Stadienverteilung sei dabei ähnlich günstig wie bei der mammographischen Früherkennung.

Niedergelassene Frauenärzte bieten die Mammasonographie als IGeL-Leistung zum Preis von 40 Euro an – und ernten nicht selten harsche Kritik dafür. Zu Unrecht, wie Madjar aufgrund einer Analyse der Brustkrebsoperationen an seiner Klinik im Jahr 2007 aufzeigte: 24 Prozent (21 von 86) der Karzinome waren durch Ultraschall im Rahmen der Vorsorge entdeckt worden.

Zum Großteil handelte es sich um Frühkarzinome der Stadien pT1a/b. Keiner der Tumoren war tastbar, lediglich acht von 21 in der nachträglichen Mammographie suspekt (BI-RADS 4–5), alle übrigen unverdächtig. Die Zahl falschpositiver Befunde stieg dadurch nicht.

Durch weitere Studien werde sich die Mammasonographie in den nächsten Jahren mit Sicherheit so weit etablieren, dass sie als Standard in der Früherkennung eingesetzt werden könne, meinten Madjar und Merz. Die Qualität der Geräte lasse dies inzwischen zu. **Unabdingbar** seien allerdings – wie bei der Mammographie – **eine entsprechende Ausbildung und Qualitätssicherung.**

In Österreich läuft seit zwei Jahren ein Pilotprojekt, bei dem Frauen mit mammographisch dichter Brust eine zusätzliche Mammasonographie angeboten wird. Vorläufige Daten wiesen auf eine ähnlich erhöhte Detektionsrate von Frühformen der Karzinome hin wie in den US-Studien, sagte Madjar.

Anders als die Mammographie ist die Mammasonographie jedoch nicht in randomisierten kontrollier-

ten Studien geprüft und die Detektion zusätzlicher Karzinome nur über Surrogatparameter (Tumorgroße, Lymphknotenstatus) belegt. Kritiker führen darüber hinaus ins Feld, dass die Sonographie eine geräte- und untersucherabhängige Methode darstellt. Zudem müsste die Dichte der Brust nicht subjektiv, sondern digital quantifiziert werden.

Viele Karzinome werden ohne Screening entdeckt

Dass mit zusätzlichem Ultraschall im Rahmen der Brustkrebsfrüherkennung mehr Mammakarzinome entdeckt würden, räumte beim Jahreskongress der Deutschen Gesellschaft für Gynäkologie und Geburtshilfe (DGGG) in München auch Prof. Dr. med. Ingrid Schreer aus Kiel ein. Wie die Ehrenpräsidentin der Deutschen Gesellschaft für Senologie ausführte, weisen eigene Daten bei mehr als 1000 Mammakarzinomen auf eine Größenordnung von etwa 16 Prozent zusätzlich entdeckter Karzinome bei unauffälligem klinischem und mammographischem Befund hin. **„Beide Methoden sind ideal kom-**

plementär bei dichten Brüsten“, erklärte sie und befürwortet deshalb ebenfalls die Dichtebefundung beim Mammographiescreening.

Die Radiologin stufte aufgrund des Evaluationsberichts das Mammographiescreening als erfolgreich ein, da mehr Frühformen gefunden würden. Allerdings würden viele Mammakarzinome außerhalb des Screenings entdeckt und speziell schnell wachsende Karzinome nicht ausreichend detektiert. Ob mit dem Screening das erklärte Ziel – die gesenkte Mortalität – erreicht werden kann, lässt sich ihren Worten zufolge erst in circa zehn Jahren wirklich belegen.

Allein frühe Krebsstadien zu entdecken, reicht nach Ansicht von Scheer jedoch nicht aus: „Es müssen die frühen, aggressiven Krebse entdeckt werden. Das Problem jedoch ist, dass dafür bisher keine Test- oder Vorhersagemöglichkeiten der individuellen Tumorbilogie existieren.“

Dr. rer. nat. Renate Leinmüller

34. Dreiländertreffen der Deutschen, Österreichischen und Schweizerischen Gesellschaft für Ultraschall in der Medizin, Mainz

TIPPS FÜR DIE SONOGRAPHIE DER BRUST

Ziel ist die systematische und reproduzierbare Durchuntersuchung beider Mammae möglichst unter Einbeziehung der Axilla; diese ist bei Abklärung eines Herdbefunds Pflicht.

Zur **Positionierung** empfiehlt sich die Rückenlage mit hinter dem Kopf verschränkten Armen: zur besseren Beurteilbarkeit der äußeren Quadranten eine alternierende Halbseitenlage oder eine Unterpolsterung mittels Keil. Eine Untersuchung in stehender oder sitzender Position ist nicht geeignet.

Die **Schallkopfhaltung** sollte stets senkrecht zur Haut und Faszie ausgerichtet sein. Die **Ankopplung** hat über die gesamte Schallfeldbreite mit adäquatem Auflagedruck zu erfolgen, um die Bindegewebsstrukturen weitgehend abzufachen. Ein zu großer Ankopplungsdruck ist zu vermeiden, um Herdbefunde nicht aus der Schallebene herauszudrücken. Andererseits ist eine wohl dosierte Kompression vonnöten, um Artefakte zu vermeiden.

Der **Bildausschnitt** soll die Bildschirmbreite maximal ausnutzen, wobei die Faszie als

schallkopferne Begrenzung des Organs noch eindeutig identifizierbar sein muss.

Es ist eine gleichmäßige **Fokussierung** zwischen Kutis und Faszie anzustreben, eventuell unter Benutzung eines Mehrfachfokus.

Bei der **Untersuchungstechnik** ist auf überlappende Schnittebenen zu achten, so dass eine lückenlose Durchuntersuchung der gesamten Brust gewährleistet ist. Zur Verfügung stehen alternativ die Methoden antiradiär/radiär und parasagittal/transversal – mäanderförmig. Die **Schnittebene** soll eindeutig reproduzierbar sein (Bodymarker mit entsprechendem einjustierten Pfeilen oder Balken).

Die **Größe** des Befunds soll in zwei senkrecht zueinander stehenden Schallebenen mit drei Durchmessern angegeben werden. Zusätzlich empfiehlt sich die Angabe der Tumorthauptachse, insbesondere dann, wenn diese nicht einer der drei vorbeschriebenen Ebenen entspricht (z. B. Tumorthauptachse in duktusorientierter Richtung, wenn zuvor parasagittal/transversal untersucht wurde). Neben den rein

metrischen Angaben hat noch eine Konkretisierung des Messobjekts zu erfolgen (zum Beispiel nur hyporeflektiver Herd oder aber hyporeflektiver Herdkern einschließlich hyperreflektivem Randsaum). Hinsichtlich der **Sonomorphologie** eines Befunds werden zu folgenden Punkten Stellungnahmen erwartet:

- Echoverhalten im Vergleich zur Umgebung: a-, hypo-, iso-, hyperreflektiv
- Form: rund, oval, komplex
- Kontur: glatt, gelappt, unregelmäßig
- Berandung: scharf, unscharf
- Binnenstruktur: homogen, inhomogen
- Komprimierbarkeit: gut, gering, fehlend
- Schallfortleitung: abgeschwächt, indifferent, verstärkt
- Satelliten, Zweitherde, kontralaterale Herde
- axilläre Lymphknoten: verfettet, indifferent, suspekt.

Auszug aus den Empfehlungen der Qualitäts-Sicherungskommission „Mammasonographie“ der Deutschen Gesellschaft für Senologie